INAUGURAL-DISSERTATION

VERFASST UND DER

HOHEN MEDICINISCHEN FACULTÄT

DER

UNIVERSITÄT ROSTOCK

VORGELEGT VON

JULIUS SCHULTZ
AUS TORGAU.

STUTTGART.
DRUCK DER UNION DEUTSCHE VERLAGSGESELLSCHAFT.
1891.

Digitized by the Internet Archive
in 2026

https://archive.org/details/IA41553619_0174

Separatabdruck

aus „Zeitschrift für orthopädische Chirurgie". I. Band.

Zur Casuistik der Verbiegungen des Schenkelhalses.

Von

Julius Schultz-Rostock.

Mit 6 in den Text gedruckten Abbildungen.

In den letzten Jahren wurde man auf eine eigenthümliche Erkrankung des Hüftgelenkes aufmerksam, die in ihrem Symptomencomplex vielfach von den sonst bekannten Hüftgelenksaffectionen Abweichungen zeigte.

Die Erkrankung trat gewöhnlich im Pubertätsalter, selten schon früher auf; sie wurde meist einseitig, in einigen Fällen doppelseitig beobachtet.

Die subjectiven Beschwerden waren verhältnissmässig geringe: Keine oder nur geringe Schmerzhaftigkeit in der betroffenen Hüfte, rasche Ermüdbarkeit beim Gehen, allmählich immer stärker werdendes Hinken. Keine wesentliche Störung des Allgemeinbefindens.

Objectiv fand man die Spitze des Trochanter major im Mittel um 2—3 cm in die Höhe verschoben, während beide Extremitäten, von der Trochanterspitze bis zum Malleolus externus gemessen, genau die gleiche Länge aufwiesen. Sonst bestand keine wesentliche Veränderung des Hüftgelenks: Keine Schwellung, keine Contractur, keine in die Augen fallende Verstellung, höchstens eine leichte Aussen-

rotation. Die Bewegungsfähigkeit war meist nach Seiten der Abduction und Rotation mehr oder weniger beschränkt, aber activ und passiv schmerzlos und so frei, dass sich eine Dislocation des Kopfes aus der Pfanne nicht annehmen liess.

Die Kenntniss dieser Krankheitsform verdanken wir Ernst Müller[1]). Dieser selbst verdankte ihre Erkenntniss und eine genauere Einsicht in die Natur des Leidens wiederum einem Präparate, das er auf die unrichtige Diagnose einer chronischen Coxitis hin durch subtrochantere Hüftgelenksresection gewonnen hatte. Das interessante Präparat zeigte einen gesunden Schenkelhals und Schenkelkopf, der sich in einer gesunden Pfanne bewegte. Auch mikroskopisch liess sich keine Veränderung der Knochensubstanz nachweisen. Um so auffallender war eine eigenthümliche Deformität des Schenkelhalses, die im wesentlichen darauf beruhte, dass „die Diaphyse an der Epiphyse in die Höhe gerückt, resp. der Winkel zwischen Schaft und Schenkelhals ein kleinerer geworden war".

Die Erkrankung bestand also in einer einfachen Verbiegung des Schenkelkopfes und Schenkelhalses gegen den Femurschaft ohne sonstige wesentliche Veränderungen. Als Ursache der Erkrankung vermuthete Müller, wie Mikulicz[2]) für das im Pubertätsalter nicht selten auftretende Genu valgum, Rhachitis.

Dieselbe Krankheitsform des Hüftgelenks diagnosticirte Müller ausser in dem operirten Falle noch in drei Fällen am Lebenden.

Der zweite, welcher sich an der Hand eines Präparates mit dieser eigenartigen Erkrankung beschäftigte, war Lauenstein[3]).

Auch er verdankte sein Präparat dem Zufall, sofern ihm bei einer Section, die wegen einer anderen Erkrankung unternommen wurde, am zu Obducirenden eine Verbiegung beider Schenkelhälse bei völliger Integrität der Gelenktheile auffiel, die ganz der von Müller beschriebenen einseitigen Affection entsprach.

---

[1]) Ueber die Verbiegung des Schenkelhalses im Wachsthumsalter. Ein neues Krankheitsbild. Von Dr. Ernst Müller. (Beiträge zur klinischen Chirurgie. Tübingen 1889, Bd. 4 S. 137—148 und Tafel V.)

[2]) Die seitlichen Verkrümmungen am Knie und deren Heilungsmethoden. Von Dr. Johann Mikulicz. (Archiv für klinische Chirurgie. Berlin 1879, Bd. 23 S. 561 u. f., mit Tafel VIII und IX.)

[3]) Bemerkungen zu dem Neigungswinkel des Schenkelhalses. Von Dr. Carl Lauenstein. (Archiv für klinische Chirurgie. Berlin 1890, Bd. 40 S. 244 bis 249 und Tafel V.)

Was Müller ätiologisch nur vermuthet hatte, ward ihm zur Gewissheit; der makroskopische und mikroskopische Befund liess über die rhachitische Natur des Leidens keinen Zweifel.

Im Anschluss an diese Wahrnehmung untersuchte er eine Anzahl rhachitischer Individuen und machte die Beobachtung, dass sich bei einer grossen Anzahl derselben eine Verschiebung beider Trochanteren nach oben constatiren liess, ohne dass sich besondere subjective und objective Symptome geltend machten.

Der dritte endlich, der uns in der Literatur ein gleiches Krankheitsbild vorführt, ist Rotter[1]), welcher eine doppelseitige rhachitische Schenkelhalsverbiegung am Lebenden diagnosticirte und vor einer Versammlung von Aerzten demonstrirte.

Bei der Seltenheit der Beobachtungen, die sich nur in zwei Fällen auf gewonnene Präparate stützen, und bei der Wichtigkeit der neuen Krankheitsform in differential-diagnostischer Beziehung und in Bezug auf die Therapie dürfte es angezeigt sein, an der Hand eines recht charakteristischen Präparates, das jüngst in der Hoffa'schen Klinik zu Würzburg, wieder auf eine unrichtige Diagnose hin, durch subtrochantere Resection gewonnen und mir durch die Güte des Herrn Dr. Hoffa zur Verfügung gestellt wurde, noch einmal eingehender auf die sogen. rhachitische Schenkelhalsverbiegung zurückzukommen.

Die Krankheitsgeschichte des Falles, dem das Präparat entstammt, ist folgende:

Die Patientin, Helene Werner, 14 Jahre alt, Landwirthstochter aus Wollbach bei Neustadt a. S., wurde der Hoffa'schen Klinik am 17. Juni 1890 vom behandelnden Arzte überwiesen.

Sie stammt von gesunden Eltern, hat gesunde Geschwister und hat selbst keinerlei Kinderkrankheiten durchgemacht. Sie lernte früh laufen und hat nie die Erscheinungen der Rhachitis dargeboten. In ihrem dritten Lebensjahre wollen die Eltern an der Vorderseite des rechten Hüftgelenks einmal ein kleines Geschwür bemerkt haben, das jedoch ohne weitere Behandlung heilte. Eine Narbe blieb von demselben nicht zurück. Von einem vorangegangenen Trauma ist nichts bekannt. Seit dem dritten Lebensjahre fiel den Eltern ein

---

[1]) Ein Fall von doppelseitiger rhachitischer Verbiegung des Schenkelhalses. Von Dr. Joseph Rotter. (Münchener klinische Wochenschrift vom 12. August 1890, 37. Jahrgang Nr. 32 S. 547—549.)

immer mehr zunehmendes Hinken auf, wegen dessen sie mehrere Aerzte consultirten, die nur eine Verkürzung des rechten Beines constatiren konnten. Eine Schwellung, Verstellung oder Fixation im Hüftgelenk wurde nie beobachtet. Von fieberhaften Symptomen, von einer besonderen Schmerzhaftigkeit, wie überhaupt von einer wesentlichen Störung des Allgemeinbefindens wissen die Eltern nichts zu berichten; nur bestand ein auffallendes Schwächegefühl im Hüftgelenk der erkrankten Seite, so dass Patientin beim Gehen rasch ermüdete. Dabei war sie jedoch niemals bettlägerig.

Therapeutisch wurde nichts unternommen, nur immer höhere Sohlen verordnet. Als schliesslich die Schuhsohle bis zu 6 cm erhöht war, und Patientin trotzdem noch beträchtlich hinkte und beim Gehen auch nur kurzer Strecken ermüdete, wurde sie der Hoffa'schen Klinik zugesendet.

Die Untersuchung ergab folgendes:

Kräftiges, gut genährtes Bauernmädchen mit starkem Knochenbau ohne Spuren von Rhachitis. Das Mädchen hinkt beim Gehen ähnlich wie bei einer einseitigen congenitalen Hüftgelenksverrenkung. Das Bein hat seine normale Stellung und ist im Hüftgelenk frei beweglich ohne Reibegeräusch und Schmerzhaftigkeit, nur in der Adductionsfähigkeit etwas beschränkt. Die Musculatur der Hüfte und des Oberschenkels zeigt keine auffallenden Contouren, nur im Vergleich mit der gesunden Seite eine geringe Atrophie. Die Länge des rechten Beines, gemessen von der Spina anterior superior bis zur Planta pedis, beträgt 71 cm, die Länge des linken Beines nach derselben Messung 78 cm. Der Trochanter major steht rechts 7 cm über der Roser-Nélaton'schen Linie. Eine Differenz in der absoluten Länge beider Extremitäten lässt sich nicht constatiren. Es besteht also eine relative Verkürzung des rechten Beines um 7 cm, bedingt durch ein entsprechendes Emporsteigen des Trochanter major über die Darmsitzbeinlinie bei gleicher absoluter Länge beider Extremitäten.

Charakteristisch für unser Krankheitsbild bleibt also die allmähliche Entwickelung der sehr beträchtlichen Verkürzung des Beines ohne bekannte Veranlassung, ohne nachweisbare Dislocation des Gelenkkopfes, ohne schwere klinische Symptome.

Nach diesem Befund war die Diagnose schwierig zu stellen. Eine Coxitis tuberculosa, die ausgeheilt wäre, liess sich ohne weiteres ausschliessen. Bei einer solchen entsteht die Verschiebung

der Trochanterspitze nach oben entweder dadurch, dass eine Pfannenwanderung, oder dadurch, dass eine Zerstörung oder epiphysäre Lösung des Kopfes stattgefunden hat. Dann müsste die Ausheilung in einer gewissen Contracturstellung erfolgt sein, und es würde sich auch der Verlauf sehr viel schwerer gestaltet haben, als es der Fall war.

Ferner wäre an eine Schenkelhalsfractur zu denken gewesen. Solche Schenkelhalsfracturen kommen bei Kindern gelegentlich, wenn auch selten vor. Gerade zu der Zeit, in der unsere Patientin operirt werden sollte, war von Dr. Hoffa bei einem 14jährigen Mädchen wegen einer solchen intracapsulären, nicht geheilten Schenkelhalsfractur das Hüftgelenk eröffnet und der lose in demselben liegende Schenkelkopf mit völliger Wiederherstellung der Function der Extremität extrahirt worden. Bei diesem Mädchen hatte auch eine Verkürzung der Extremität bestanden, dabei war aber im Hüftgelenk deutliche Crepitation nachweisbar, während die Deformität selbst erst sechs Wochen vor der Operation durch einen Fall auf die Hüfte acut entstanden war.

In unserem Falle sprach aber jeder Mangel eines vorausgegangenen Trauma ebenso wie die schleichende Entwickelung der Erkrankung sofort gegen die Annahme einer solchen Schenkelhalsfractur.

Aus denselben Gründen war natürlich auch eine traumatische Luxation des Hüftgelenks ausgeschlossen.

Der sehr schwankende Gang, welcher aus ziemlich früher Jugend datirte und sich ohne Entzündung entwickelt hatte, im Verein mit dem Hochstand des Trochanter major, konnte weiter den Verdacht erwecken, dass eine einseitige congenitale Luxation der Hüfte vorläge. Diese Vermuthung musste fallen gelassen werden, da sich die Extremität als völlig unverschieblich erwies.

Gestützt auf die Anamnese, dass das Kind in seinem dritten Lebensjahre einmal eine Eiterung am Oberschenkel gehabt hatte, über die man allerdings nichts Näheres erfahren konnte, stellte schliesslich Dr. Hoffa die Diagnose auf einen Folgezustand einer damals überstandenen Osteomyelitis des Schenkelhalses. Er stellte sich vor, dass diese letztere zu einer spontanen mit Dislocation geheilten Epiphysenlösung geführt habe, und glaubte dann die stetig zunehmende Verkürzung auf eine Wachsthumshemmung von Seiten der bei der Heilung verknöcherten Epiphysenlinie zurückführen zu können.

Um nun die beträchtliche Verkürzung des Beines zu heben, beschloss Herr Dr. Hoffa, das Hüftgelenk zu eröffnen, den Schenkelhals durchzumeisseln und durch Anlegung eines Extensionsverbandes die Heilung mit möglichster Verlängerung der Extremität zu erstreben.

Am 19. Juni 1890 schritt er zu dieser Operation. Es erfolgte die Eröffnung des rechten Hüftgelenks nach der Langenbeck'schen Methode und die Luxation des Kopfes in der üblichen Weise. Als nun der Schenkelkopf aus der Wunde herausschaute, zeigte sich eine eigenthümliche Deformität des oberen Femurendes (vergl. Fig. 4 u. 6). Der Schenkelhals verlief nicht wie gewöhnlich von unten-aussen nach oben-innen, sondern umgekehrt von aussen-oben nach unten-innen, so dass der Winkel, den er mit dem Femur bildete, erheblich reducirt erschien. An diesem Schenkelhals sass nun der halbkugelförmige Kopf so auf, dass er nur in seiner oberen Hälfte mit demselben verbunden war und mit der andern Hälfte frei nach unten ragte oder vielmehr dem Trochanter minor auflag. Die Umgebung des Gelenks und das Gelenk selbst wies keinerlei pathologische Veränderung auf: Gelenkpfanne, Gelenkknorpel, Ligamentum teres und Gelenkkapsel erschienen normal.

Es handelte sich also um eine hochgradige Verbiegung des Schenkelhalses mit eigenthümlicher Dislocation desselben gegen den Kopf und zwar derart, dass neben der in die Augen fallenden Verbiegung nach unten entschieden gleichzeitig eine Verbiegung nach hinten bestand; denn nur so liess es sich erklären, dass die innere Fläche der unteren Hälfte des Gelenkkopfes auf den Trochanter minor zu liegen kam, der bekanntlich am Femurschaft nicht nur verhältnissmässig tief sitzt, sondern auch nach hinten und innen gerichtet ist.

Bei diesem Befund zog es Herr Dr. Hoffa vor, die Osteotomie des Schenkelhalses zu unterlassen, vielmehr die Resectio subtrochanterica auszuführen, um dann das untere Femurende der Pfanne gegenüber zu stellen.

Er führte dies aus, legte einen Extensionsverband an und erzielte rasche Heilung der Wunde, so dass Patientin vier Wochen nach der Operation bereits entlassen werden konnte. Die Verkürzung des Beines ist um 4 cm gebessert worden, indem sie jetzt, $^1/_2$ Jahr ach der Operation, nur noch 3 cm beträgt. Die Beweglichkeit des Gelenkes ist nach allen Richtungen hin eine vollständig freie. Pa-

tientin trägt keinen hohen Schuh mehr, da sie die Verkürzung durch Beckensenkung bequem ausgleicht. Das Resectionsresultat ist also in jeder Beziehung ein gutes zu nennen, sofern nicht nur die Functionsfähigkeit des Beines eine erhebliche Besserung erfahren hat, sondern auch seine Verkürzung auf ein Maass zurückgebracht worden ist, welches etwa der Höhe der in Wegfall gekommenen Knochenmasse entspricht.

Fig. 1.

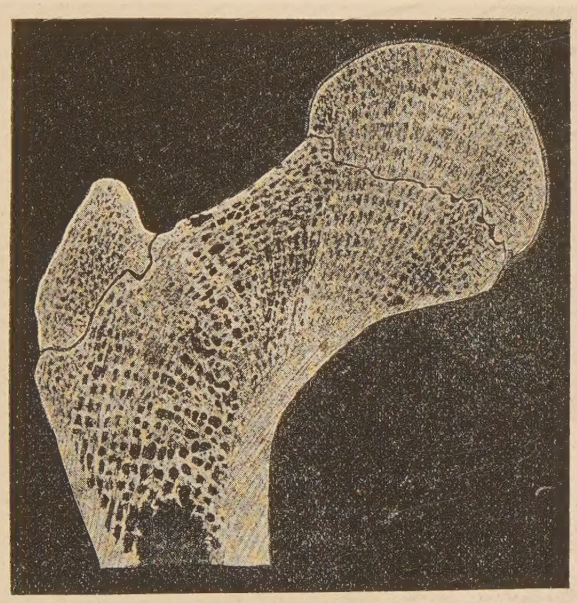

Vergrösserungsmaassstab $^5/_6$.

Sehen wir uns nun das gewonnene Präparat etwas genauer an und vergleichen wir es mit einem normalen Präparat desselben Lebensalters, wie es uns beispielsweise Julius Wolff[1]) in seiner Abhandlung „Ueber die innere Architectur der Knochen" auf Tafel XI unter Nr. 3 an einem frontalen Durchschnitt vorführt, so zeigen sich ganz auffallende Abweichungen gegenüber der Norm.

[1]) Ueber die innere Architectur der Knochen und ihre Bedeutung für die Frage vom Knochenwachsthum. Von Dr. Julius Wolff, prakt. Arzte und Docenten der Chirurgie an der Berliner Universität. (Virchow's Archiv. Berlin 1870, Bd. 50 S. 389—450 und Tafel X bis XII.)

Von den dem Texte beigegebenen Abbildungen gibt gleich Fig. 1 des besseren Vergleiches wegen das eben citirte normale Schenkelpräparat Wolff's in frontalem Durchschnitt wieder und zwar bei natürlicher Stellung der Extremität.

Die übrigen Abbildungen führen von unserem pathologischen Präparate fünf verschiedene Ansichten vor Augen und zwar:

Fig. 2.

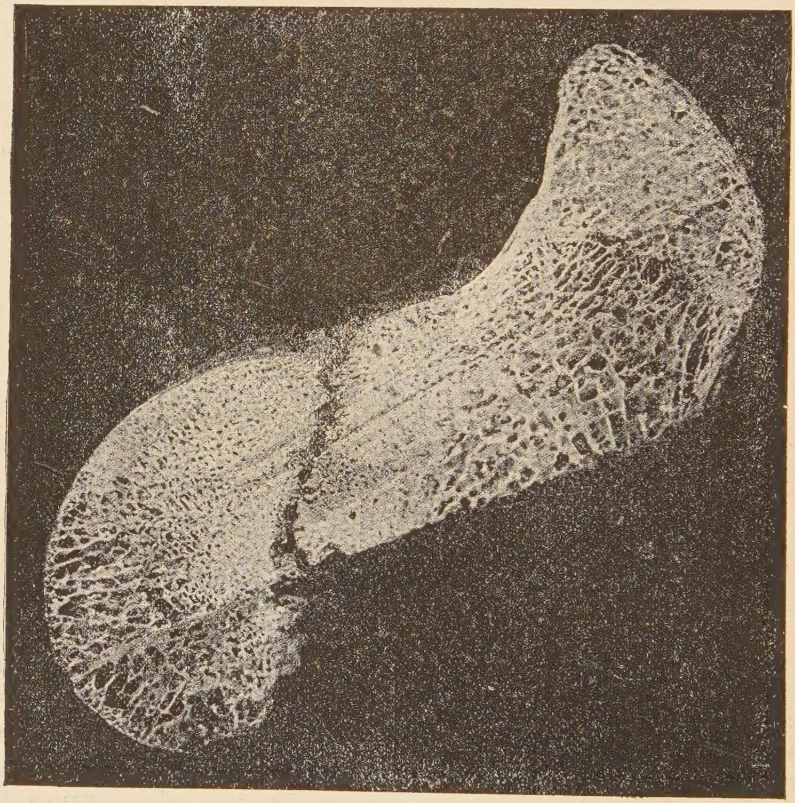

Vergrösserungsmaassstab $^5/_4$.

Fig. 2 den frontalen Durchschnitt, von hinten gesehen, nach einer photographischen Reproduction;

Fig. 3 die Ansicht von oben, so dass die Höhe des Trochanter major und die Höhe des Gelenkkopfes in der Blickebene liegen,

Fig. 4 die Ansicht von hinten,

Fig. 5 die Ansicht auf die Sägefläche;

Fig. 6 die Ansicht von vorn; in Fig. 4 u. 6 ist der Schenkelschaft schematisch angegeben. Mit + in Fig. 4 ist der Beginn der Knorpelgrenze bezeichnet.

Wie aus den Abbildungen (Fig. 4 u. 6) deutlich wird, liegt die Sägefläche unseres Präparates so, dass sie lateral den Schenkelschaft an der Basis des grossen Trochanter, medial oberhalb des

Fig. 3.

Vergrösserungsmaassstab $^5/_6$.

Fig. 4.

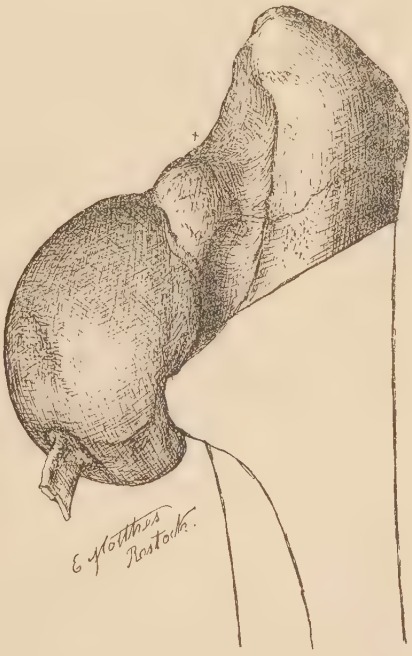

Vergrösserungsmaassstab $^5/_6$.

kleinen Trochanter schneidet; die auf dem frontalen Durchschnitt sichtbare Schnittlinie (Fig. 2) verläuft demnach von aussen-oben nach unten-innen, so dass sie mit der Horizontalen einen Neigungswinkel von etwa 30° bildet.

Zunächst interessirt uns das Verhältniss des Schenkelhalses zu dem Schenkelschaft, d. h. die Grösse des Winkels, den die Axe des Schenkelhalses mit der Axe des Schaftes bildet. Lauenstein widmet diesem Winkel in seinen „Bemerkungen zu dem Neigungswinkel des Schenkelhalses“ (l. c.) eine besondere kleine Abhandlung.

Der normale Schenkelhalswinkel beträgt nach den Berechnungen von Mikulicz[1]), welcher sich in seiner Arbeit auf 100 Präparate stützt, bei Erwachsenen etwa 125—126°, nach den Untersuchungen von Lauenstein dagegen bei Erwachsenen im Mittel 128°, bei Kindern sogar 129,2°, ein Grössenunterschied, der seine Erklärung darin findet, dass der Schenkelhalswinkel während des Wachsthums grösser ist als nach demselben, indem er infolge des permanent wirkenden Druckes des Körpergewichtes mit zunehmendem Alter mehr und mehr abnimmt. In unserem Falle beträgt dieser Schenkelhalswinkel nicht mehr als 60°; er ist also nahezu um die Hälfte verkleinert.

Weiter kommen die Form- und Maassverhältnisse des Schenkelhalses selbst in Betracht.

An den frontalen Durchschnitten (Fig. 1 und Fig. 2) erkennen wir, wie normalerweise die obere Begrenzungslinie des Schenkelhalses, nachdem sie vom Trochanter major zur trochanteren Epiphysengrenze fast senkrecht abgefallen ist, in einer nach aufwärts concaven Linie ziemlich steil zur Knorpelgrenze des Kopfes emporstrebt. An unserem Präparate zieht dagegen diese Grenze von der trochanteren Epiphyse an in einer von aussen-oben nach innen-unten von der horizontalen Richtung abweichenden, etwas verbogenen Linie herab, die in ihrer äusseren Hälfte eine mässige Concavität, in ihrer medialen Hälfte eine ausgesprochene Convexität nach oben zu bildet.

Die untere Begrenzungslinie des Schenkelhalses erhebt sich am normalen Durchschnitt in einem nach aufwärts schwach convexen Bogen von der Höhe des Trochanter minor bis zur Knorpelgrenze des Kopfes; an unserem Präparate bildet sie, wenn wir es durch den daran gezeichneten Trochanter minor vervollständigt denken, einen scharf ausgesprochenen Senkungswinkel.

In der vorderen wie hinteren Ansicht ist der obere Contour des Schenkelhalses normalerweise stets kleiner als der untere Contour, so dass die dazwischen liegenden, von der Linea intertrochanterica ant. bezw. post. nach der Knorpelgrenze des Kopfes ver-

---

[1]) Ueber individuelle Formdifferenzen am Femur und an der Tibia des Menschen. Von Dr. Johann Mikulicz. (Archiv für Anatomie und Physiologie von His, Braune und Dubois-Reymond. Anatomische Abtheilung. Leipzig 1878, S. 364—369 und Tafel XIII.)

laufenden Parallelen von oben nach unten an Grösse zunehmen; die Linea intertrochanterica verläuft infolgedessen sowohl hinten wie vorn so, dass sie sich von oben nach unten immer weiter von der Knorpelgrenze des Gelenkkopfes entfernt.

Ganz anders bei unserem Präparat. Hier sehen wir zunächst in der Ansicht von vorn (Fig. 6) den unteren Contour des Schenkelhalses, entsprechend der extremen Verbiegung nach unten, auf ein Minimum reducirt und nur durch einen kleinen, kaum $^1/_2$ cm messenden, nach oben convexen Bogen angedeutet, während der obere Contour weiter als normal ausgezogen ist.

Der hintere Umfang des Schenkelhalses (Fig. 4) zeigt an unserem Präparat im allgemeinen dieselben Verhältnisse. Insbesondere fällt es

Fig. 5.

Vergrösserungsmaassstab $^4/_5$.

auf, dass die Linea intertrochanterica post. sich von oben-aussen nach unten-innen der hinteren Begrenzungslinie des Kopfes bis zu dem Grade nähert, dass ihre directe Fortsetzung, welche bekanntlich im Trochanter minor endigt, die hervorragende untere Hälfte der genannten Begrenzungslinie geradezu schneiden würde. Auch weicht der hintere Umfang des Halses noch dadurch von der Norm ab, dass die hintere obere Begrenzungslinie des Halses gegenüber der ausgezogenen vorderen entschieden reducirt erscheint.

Noch deutlicher werden die Verhältnisse in der Ansicht von oben. Es zeigt sich dabei, wie am normalen Präparat die vordere Begrenzungslinie des Halses von der Knorpelgrenze des Kopfes bis zur trochanteren Epiphysengrenze in einem ausgesprochen nach vorn concaven Bogen verläuft, um dann plötzlich, nach hinten umbiegend, in einem nach aussen convexen Bogen zur Trochanterspitze empor-

zusteigen. An unserem pathologischen Präparat (Fig. 3) stellt sie eine weit ausgezogene, nach vorn schwach convexe, 5 cm lange Linie dar, die gleich anfangs um circa 13° von der frontalen Richtung nach hinten abweichend, ganz allmählich von der Knorpelgrenze des Kopfes zur Trochanterspitze emporstrebt. Die Trochanterspitze selbst ist zu einem in der Sagittalrichtung verlaufenden, 3 cm langen Kamm ausgedehnt, der sich von vorn nach hinten mehr und mehr der Knorpelgrenze des Kopfes nähert, so dass sein schliesslicher Abstand, der hintern obern Begrenzungslinie des Halses entsprechend, nur noch 3 cm ausmacht.

Fig. 6.

Vergrösserungsmaassstab $^5/_6$.

Besonders fällt in der Ansicht von oben noch die aussergewöhnliche Breite des Schenkelhalses auf, dessen Durchmesser in der Richtung von vorn nach hinten reichlich 3 cm, in der Richtung von oben nach unten nur 2 cm beträgt.

Unsere Messungen bestätigen also, was schon der Einblick in die Resectionswunde lehrte, dass thatsächlich eine extreme Verbiegung des Schenkelhalses nicht nur nach unten, sondern gleichzeitig auch nach hinten stattgefunden hat.

Um eine solche Gestaltsveränderung des Schenkelhalses zu Stande zu bringen, müssen gleichzeitig zwei verschiedene Kräfte, einerseits ein Druck von oben, andererseits ein Zug nach hinten, auf die in ihrer normalen Widerstandsfähigkeit geschwächte Schenkelhalssubstanz eingewirkt haben; die erstere wird naturgemäss durch den Druck der Körperlast, die letztere durch den Zug der am Trochanter major ansitzenden kräftigen Auswärtsrotatoren gegeben.

Auf die letzte Ursache der verminderten Widerstandsfähigkeit

der Knochensubstanz gegenüber diesen normal wirkenden Kräften komme ich später zu sprechen.

Auch der enorme Trochanterhochstand, der vor der Operation 7 cm betrug, wird jetzt verständlich, wenn wir bedenken, dass die Epiphysenfläche des Kopfes, welche sich am entsprechenden normalen Präparat, an ihrer untern Peripherie mehr als 5 cm über der Spitze des Trochanter minor befindet, am pathologischen Präparat mit ihrer innern untern Fläche demselben aufliegt, so dass sich die untere Peripherie der genannten Epiphysenlinie nicht mehr über, sondern um die Höhe des Trochantor minor, d. h. um fast 2 cm, noch unter der Spitze desselben befindet.

Ebenso kann die merkliche Beschränkung der Adductionsfähigkeit des erkrankten Beines, wie sie bei der Patientin vor der Operation constatirt wurde, jetzt nicht mehr auffallen, da bei der extremen Verkürzung der untern Begrenzungslinie des Collum und der Auflagerung der untern Kopfhälfte auf den Trochanter minor die Adductionsbewegung von Seiten des untern Pfannenrandes weit frühzeitiger eine Hemmung erfahren musste, als unter normalen Verhältnissen.

Weiter verdient die Form des Gelenkkopfes und sein Verhältniss zum Halse Beachtung.

Der Schenkelkopf selbst, welcher am normalen Präparat etwa zwei Drittel einer Kugel ausmacht, beträgt am pathologischen Präparat kaum die Hälfte einer solchen, so dass, wie ein Blick auf den Frontaldurchschnitt des normalen Präparates lehrt (Fig. 1), fast ein Drittel des normalen Kopfes und zwar nach Masse und Form der Diaphysenantheil desselben verloren gegangen ist; rechnen wir diesen Antheil von der Masse des normalen Kopfes ab, so erhalten wir etwa in Grösse und Form unsern pathologischen Schenkelkopf.

Die sonstigen Verhältnisse am Kopfe sind nur eine directe Folge der pathologischen Veränderung des Schenkelhalses.

Während die Kugeloberfläche am normalen Präparat mehr in der Richtung nach aufwärts ragt, ist sie am pathologischen Präparat mehr nach innen als nach oben gerichtet; dabei ist sie so stark nach hinten gerichtet, dass man bei der Ansicht von hinten einen weit grössern Theil der Gelenkfläche übersieht, als es bei der Ansicht von vorn möglich ist.

Besonders auffallend ist der Tiefstand der obern Cir-

cumferenz des Kopfes gegenüber der Trochanterspitze. Am normalen Präparat schneidet eine die Spitze des Trochanter major tangirende horizontale Ebene den zu einer Kugel vervollständigt gedachten Kopf etwa in seinem Mittelpunkte, befindet sich also um die Länge des Radius dieser Kugel, d. h. um reichlich 2 cm, unter der höchsten Circumferenz des Kopfes; in unserm Falle überragt die Trochanterspitze bei richtiger Stellung des Präparats die Höhe des Kopfes um mehr als 4 cm, so dass sich auch aus diesen Erwägungen für die erkrankte Extremität ein ursprünglicher Trochanterhochstand von ungefähr 7 cm rückwärts erschliessen lässt.

Im übrigen sind beide Epiphysenlinien des obern Femurendes, wie am besten wieder aus dem frontalen Durchschnitt unseres Präparates ersichtlich ist, vorhanden; sie verlaufen auch im allgemeinen normal, nur dass entsprechend der Verbiegung nach unten die Epiphysenlinie des Kopfes vertical gerichtet ist und sich in ihrer untern Hälfte ausser Contact mit der Diaphyse befindet.

Das zerklüftete Aussehen der Epiphysenlinie kann vielleicht als Ausdruck der Thätigkeit zahlreicherer Osteoclasten und Osteoblasten gelten, welche die Verschmelzung zwischen Diaphyse und Epiphyse vorbereiten. Leider liess sich diese Annahme mikroskopisch nicht mehr mit Sicherheit feststellen, da das Präparat aus äussern Gründen erst längere Zeit nach der Resection zur Untersuchung gelangte.

Die nach unten frei hervorragende Hälfte der Gelenkkugel zeigt entsprechend der obigen Darstellung (Fig. 5) an ihrer innern Seite eine von Knorpel überzogene Vertiefung, mit welcher sie dem Trochanter minor auflag, und in die man etwa die Spitze des Zeigefingers hineinzulegen vermag. An der untern Circumferenz des Kopfes fallen zu beiden Seiten zwei flache Eindrücke (Fig. 4 u. 6) auf, deren Zustandekommen wir uns wohl durch den Muskeldruck erklären können, indem die Sehne des Obturator externus von hinten, die des Ileopsoas von vorn gegen die pathologisch nach unten verlagerte und jedenfalls zur Zeit krankhaft erweichte Masse der untern Kopfhälfte angedrängt haben.

Das Zustandekommen der eigenthümlichen nur theilweisen Berührung des Schenkelkopfes mit dem Schenkelhalse wird verständlich durch die pathologische Formveränderung des oberen Femurendes im Verein mit den dadurch bedingten abnormen Druckverhältnissen. Schenkelkopf und Schenkelhals mussten sich gemäss

der Verbiegung nach unten bei gerader Stellung der Extremität etwa so verhalten, wie ein normales Femurende in extremster Abductionsstellung des Gliedes oder vielmehr in einer Abductionsstellung, wie sie normal kaum erreicht werden kann. So erklärt es sich, dass an unserm Präparate ausser dem obern Umfange des Kopfes noch der grössere Teil des obern medialen Halsumfangs in den Contact mit der obern Pfannenfläche hineingezogen ist. Der mediale Theil des obern Schenkelhalsumfangs zeigt sich dementsprechend gleich dem Kopfe mit Gelenkknorpel bedeckt und hat sich, wie der frontale Durchschnitt deutlich macht, auch in seiner nach oben convexen Form, der Form der obern Pfannenfläche angepasst. Die ebenfalls am Frontalschnitt erkennbare concave Einsenkung in der äusseren Hälfte des obern Schenkelhalsumfangs, die nach hinten hin an Tiefe immer mehr zunimmt (vergl. auch Fig. 4), rührt augenscheinlich daher, dass, nachdem einmal die abnorme Verschiebung des Trochanter nach oben und hinten stattgefunden hatte, der obere hintere Pfannenrand gegen den entsprechenden Theil des Halses dauernd angepresst wurde. Es ergibt sich nun als eine einfache Folge dieser Verhältnisse, dass der von unten dem Körpergewicht entgegen wirkende Druck der Diaphyse die Schenkelhalssubstanz gewissermassen durch Compression in der untern Epiphysenlinie nach oben verschob, ohne dass bei dem Uebergreifen des Pfannenrandes über die obere Epiphysengrenze eine völlige Epiphysenlösung zu Stande kam.

Dazu stimmt, was ich schon oben hervorhob, dass unser Schenkelhals von unten nach oben auffallend abgeplattet erscheint, während am normalen Präparat die Verhältnisse gerade umgekehrt liegen, d. h. eine Abplattung von vorn nach hinten, statt von oben nach unten, statt hat.

Mit den veränderten Form- und Druckverhältnissen steht ferner auch die innere Structur des Knochengewebes im Einklang.

Beim normalen Femur nimmt der Druck des Körpergewichts etwa die zwei obern Drittel des Schenkelkopfumfangs in Anspruch und pflanzt sich von da weiter auf den innern Umfang des Schenkelhalses fort, indes das mediale untere Drittel des Kopfumfangs und der obere innere Theil des Halses dem Drucke nicht direct ausgesetzt sind. Gemäss dieser statischen Inanspruchnahme besteht daher die spongiöse Substanz des Kopfes in ihren zwei

obern Dritteln aus einem festen Knochengewebe und zeigt nur in dem kleinern untern medialen Drittel lockeres Gefüge; ebenso finden wir in den untern innern Partien des Halses ein festeres, in den übrigen Partien desselben ein weniger dichtes Knochengewebe; und zwar ist dieses, wie aus den scharfsinnigen Untersuchungen von Meyer-Wolff[1]) hervorgeht, genau den Gesetzen der Statik gemäss, so angeordnet, dass die stützenden Knochenbälkchen vom obern Umfang des Schenkelkopfes nach dem untern inneren Theile des Schenkelhalses verlaufen, wobei sie sich allmählich in die Compacta des Adam'schen Bogens verdichten, der sich in die innere Corticalis des Femurschaftes fortsetzt (vergl. Fig. 1).

Bei unserem pathologischen Präparat ist dagegen entsprechend den veränderten Formverhältnissen und der dadurch modificirten statischen Inanspruchnahme nur das obere Drittel des Schenkelkopfumfangs, gleichzeitig aber auch der grösste Theil des obern medialen Halsumfangs, soweit er eben mit der Pfannenfläche in Berührung steht, und damit fast der ganze Hals dem Körperdruck unterworfen gewesen, während reichlich zwei Drittel des Kopfes ausserhalb der directen Druckrichtung lagen. Demgemäss zeigen die medial und nach unten gelegenen zwei Drittheile des Caput nur lockeres Knochengewebe, während das Knochengewebe des unter Druck stehenden, obern Drittels des Kopfes wie fast des ganzen Collum ein elfenbeinartiges, durchaus sklerotisches Aussehen besitzt, das eine feinere Structur nicht mehr erkennen lässt, insbesondere eine Differenzirung des Adam'schen Bogens nicht ermöglicht, und sich erst an der Uebergangsstelle des Halses in den Schaft und am Uebergang des Halses in die trochantere Epiphysenlinie allmählich in ein lockeres Gewebe auflöst. Namentlich an dieser letzteren Stelle nach unten gegen die Sägefläche hin ist der Uebergang der vollständigen Sklerose in zuerst noch sehr dicke Spongiosabalken sehr auffallend. Die bezügliche Photographie (Fig. 2) gibt die Structurverhältnisse recht deutlich wieder.

Ausser der äussern Gestaltsveränderung unseres Knochen-

---

[1]) Hermann Meyer, Die Architectur der Spongiosa. (Archiv für Anatomie, Physiologie und wissenschaftliche Medicin. Leipzig 1867, S. 615—628, mit Tafel XVIII.)

Julius Wolff, Ueber die innere Architectur der Knochen. (Archiv für pathologische Anatomie, Physiologie und für klinische Medicin. Berlin 1870, Bd. 50 S. 389—450 und Tafel X bis XII).

theiles und der dadurch bedingten Umgestaltung seiner innern Structur lassen sich pathologische Veränderungen in der Beschaffenheit des Knochens und des Gelenkknorpels weder an der Oberfläche noch im Innern nachweisen.

Nach diesem Befund lässt sich die anfängliche Diagnose „mit Dislocation geheilte Epiphysenlösung nach Osteomyelitis" nicht aufrecht erhalten: Solche Epiphysenlösungen heilen immer durch knöchernen Callus, in unserem Falle ist aber die Epiphyse vollständig erhalten.

Man muss vielmehr, worauf wir schon in der Einleitung hinwiesen, auch in unserem Falle eine Form jener Schenkelhalsverbiegungen vermuthen, wie sie neuerdings Ernst Müller in seiner anfangs citirten Abhandlung von 1889 als „neues Krankheitsbild" in die Literatur eingeführt hat, wie sie seitdem 1890 von Lauenstein und bald darauf von Rotter beobachtet und literarisch behandelt worden ist. Wir sagen neuerdings; denn dass die Erkrankung selbst schon früher bekannt gewesen ist, beweisen Mittheilungen der früheren Literatur. So beschrieb sie Röser[1]) unter dem Namen „Morbus coxarius" und 1851 Eduard Zeis[2]) in seinen „Beiträgen zur pathologischen Anatomie und zur Pathologie des Hüftgelenks". Zeis gibt auch schon gute Abbildungen der Erkrankung. Jedenfalls ist dieselbe aber dann wieder vergessen und erst von E. Müller neu studirt worden.

In jedem der vier Müller'schen Fälle tritt uns annähernd das gleiche typische Krankheitsbild entgegen. Es handelt sich um jugendliche, sonst ganz gesunde Individuen mit einseitiger Hüftgelenkaffection. Das Leiden begann ohne besondere Veranlassung oder angeblich in Folge eines leichten Trauma in den ersten Jahren der Pubertätszeit, zwischen dem 14. und 18. Lebensjahre, mit mässiger Schmerzhaftigkeit in der Hüfte, allmählich zunehmendem Hinken und rascher Ermüdbarkeit beim Gehen. Der klinische Verlauf war im allgemeinen ein milder und zeigte einen chronischen, nicht entzündlichen Charakter: nie hat eine Anschwellung der Hüft-

[1]) Dr. Röser, Ueber Morbus coxarius (Luxatio spontanea). (Württemb. Correspondenzbl. 1843, Nr. 25; Schmidt's Jahrbücher. 5. Supplementband. Leipzig 1847, S. 256 Nr. 1.)

[2]) Dr. Eduard Zeis, Beiträge zur pathologischen Anatomie und zur Pathologie des Hüftgelenks Nr. 1. (Verhandlungen der kaiserlichen Leopoldinisch-Carolinischen Akademie der Naturforscher. Breslau und Bonn 1851, Bd. 15 S. 234—236, sowie Tafel 21, 1 und 23, 1.)

gelenkgegend, nie Fixation oder auffallende Verstellung der Gelenktheile bestanden, so dass die Patienten in keinem Falle zu dauernder Bettruhe veranlasst wurden.

Objectiv fand man bei gerade gestelltem Becken eine Verkürzung der erkrankten Extremität um 2 bis 5 cm, bedingt durch entsprechenden Trochanterhochstand bei gleicher absoluter Länge beider Beine. Die Musculatur der Hüfte und des zugehörigen Oberschenkels erschien leicht atrophisch. Das Bein war im ganzen normal gestellt, höchstens leicht flectirt und etwas nach aussen rotirt, dabei gut beweglich im Hüftgelenk ohne besondere Schmerzhaftigkeit und Krepitation, nur in seiner Abductions- und Rotationsfähigkeit mehr oder weniger beschränkt. Charakteristische Druckschmerzpunkte fehlten.

Der eigentliche Krankheitsprocess erstreckte sich in seiner Dauer über etwa 2 bis 4 Lebensjahre, gelangte dann zur Ausheilung oder wurde, richtiger gesagt, stationär, natürlich unter Fortdauer der gesetzten Gestaltsveränderung. Nach Ablauf des Processes hörten die subjectiven Beschwerden beim Gehen und Arbeiten auf, die Verkürzung wurde durch Schiefstellung des Beckens ausgeglichen.

Therapeutisch wurde vorübergehend Bettruhe angerathen, zeitweilig ein Extensionsverband angelegt, im übrigen nur das Tragen einer erhöhten Sohle verordnet.

Nur in einem Falle (Nr. 4) sah sich Müller theils durch früher beobachtete schwerere objective Veränderungen des Gelenkes, theils durch vielleicht übertriebene Klagen des betreffenden Patienten veranlasst, auf die Diagnose einer chronischen Coxitis hin die subtrochantere Resection des obern Femurendes auszuführen, und überzeugte sich erst durch das gewonnene Resectionspräparat davon, dass eine entzündliche Affection des Hüftgelenkes nicht vorlag.

Bei der Schwere der subjectiven und objectiven Erscheinungen dieses Falles und dem eigenthümlich wechselnden Bilde des ganzen Krankheitsverlaufes möchten wir fast vermuthen, dass es sich hier secundär um jene Form von Hüftgelenkserkrankung gehandelt hat, die Wernher als „nervöse Coxalgie“ in der Deutschen Zeitschrift für Chirurgie 1872, I. S. 1 ff. zuerst genauer behandelt hat, und welche mit der nachträglich constatirten, höchst wahrscheinlich primären Schenkelhalsverbiegung recht wohl in ursächlichen Zusammenhang gebracht werden kann.

Der Resectionsbefund war im allgemeinen derselbe, wie in unserem Falle: das Gelenk selbst und seine Umgebung war vollkommen gesund und von entzündlichen Veränderungen nichts zu finden. Auch das Resectionspräparat zeigte ganz ähnliche Verhältnisse wie das unsrige, nur weniger hochgradige Veränderungen. So ist schon eine Verbiegung nach hinten neben einer Verbiegung nach unten nicht nachzuweisen. Insbesondere fehlt eine partielle Epiphysenlösung, die uns an unserem Präparate so auffällig entgegen tritt: die Diaphyse ercheint vielmehr ähnlich wie bei einer Einkeilungsfractur in die Epiphyse hineingetrieben, so dass die Epiphysenlinie auf dem Frontalschnitt einen starken, gegen den Schenkelhals hin concaven Bogen bildet, und die sichelförmige Epiphyse kappenartig der Diaphyse aufsitzt. Von einem eigentlichen Diaphysenantheil des Kopfes kann man übrigens auch bei dem Müller'schen Präparate kaum reden. Die innere Structur des Knochengelenkes erscheint auch am Müller'schen Präparate entsprechend den veränderten Form- und Druckverhältnissen im Meyer-Wolff'schen Sinne transformirt, ja lässt sich in ihrer feineren Architectonik uud ihrer Beziehung zur modificirten statischen Inanspruchnahme bei den vorliegenden weniger hochgradigen Veränderungen noch viel genauer verfolgen, als es bei uns der Fall ist.

Rhachitische Knochenveränderungen konnte Müller an seinem Präparat nicht feststellen, gleichwohl vermuthet er, was Mikulicz für einen ganz analogen Process, die Entstehung des Genu valgum staticum, mit guten Gründen wahrscheinlich gemacht hat, dass auch für das Zustandekommen der von ihm beobachteten ganz isolierten Erkrankung des Schenkelhalses Rhachitis als ätiologisches Moment angesprochen werden müsse: dass es sich also um eine Belastungsdeformität handle, hervorgebracht durch eine auf den Schenkelhals localisirte Spätrhachitis, die zur Erweichung des Knochens und in Folge der relativ zu hohen Belastung durch das Körpergewicht zu einer Gestaltsveränderung desselben geführt habe.

Etwas anders steht es mit dem Lauenstein'schen Falle.

Wir haben es bei ihm mit einem Präparate zu thun, das bei vollständig intacten Gelenktheilen eine doppelseitige Schenkelhalsverbiegung aufweist. Es stammt von einem kranken, nur sechsjährigen Knaben, der, ausser mit Tuberculose noch mit Rhachitis behaftet, an einer intercurrenten Bronchopneumonie verstorben war.

In seinen äussern Formverhältnissen wie in seiner innern Structur zeigt es deutlich die für Rhachitis characteristischen Merkmale, insbesondere auffällig verdickte Ossificationslinien, Erweiterung der Markräume und zahlreiche in die Spongiosa, nahe den Epiphysenknorpeln eingesprengte Knorpelstücke, so dass über die Aetiologie der eigenthümlichen Deformität im Lauenstein'schen Falle kein Zweifel sein kann. Im übrigen entspricht das Präparat in seinen sonstigen Veränderungen durchaus den früher schon ausführlicher beschriebenen Resectionspräparaten.

Angeregt durch diese gelegentlich der Section zufällig gemachten Beobachtungen, untersuchte Lauenstein in der Folge wiederholt rhachitische Kinder und Erwachsene in Bezug auf ihre Hüftgelenkverhältnisse und machte dabei die interessante Wahrnehmung, dass sich bei einer grossen Anzahl derselben, die völlig gesunde Gelenke besassen, der grosse Trochanter 1 bis 2 cm über der Roser-Nélaton'schen Linie befand, also eine pathologische Verbiegung des Schenkelhalses vorausgesetzt werden musste, welche sich auch in der mässig behinderten Abduction und Rotation nachweisen liess, sonst aber gewöhnlich keinerlei Erscheinungen machte, da der Trochanterhochstand in den meisten Fällen beiderseits der nämliche war.

Auch Rotter führt uns wie Lauenstein eine doppelseitige Schenkelhalsverbiegung vor, nur dass er sie an einem sonst gesunden, 15jährigen Patienten beobachtete.

Das Leiden hatte im 13. Lebensjahre mit leichtem Hinken begonnen und entsprach in seinen subjectiven und objectiven Erscheinungen durchaus dem typischen, von Müller aufgestellten Krankheitsbilde. Nur war die Trochanterspitze beiderseits nach oben verschoben, rechts um 4 cm, links um 2 cm; ausserdem war das rechte Femur um 1 cm kürzer als das linke, so dass die sichtbare Verkürzung 3 cm betrug.

Rotter diagnosticirte eine doppelseitige rhachitische Verbiegung beider Schenkelhälse, behandelte den Patienten mit Massage und erzielte schon nach dreiwöchentlicher Kur eine bedeutende Besserung.

Etwas ausführlicher will ich auf die der ältern Literatur angehörigen Fälle Röser und Zeis eingehen, deren bisher wenigstens im Zusammenhange mit der von Müller entdeckten neuen Krankheitsform keine Erwähnung geschah, um ihre Gleichartigkeit mit unsern Fällen zu erweisen.

Röser's Patient starb im Alter von 24 Jahren an Phthisis pulmonum tuberculosa. In einem Alter von $1^1/_2$ Jahren hatte sich bei ihm ein Abscess in der rechten Inguinalgegend entwickelt, nach dessen Eröffnung sich die entzündliche Affection angeblich bis auf's Hüftgelenk derselben Seite ausbreitete. „Dabei schwoll die Hinterbacke an, der Oberschenkel bog sich gegen den Unterleib, der Unterschenkel gegen den Oberschenkel, das ganze Bein verkrümmte und wurde unbrauchbar. Der Trochanter major stand mehr nach vorn und näher der Spina ant. sup. ossis ilei." Röser diagnosticirte eine Luxatio spontanea, allein bei der später erfolgten Section fand sich „der normale Schenkelkopf in der normalen Pfanne, der Oberschenkelknochen aber so um seine Längsaxe gedreht, dass der Hals gegen den Ramus horizontalis ossis pubis gewendet war, und die vordere Kante des Trochanter major gegen das Os pubis und Foramen abturatorium anlag. In Folge der Drehung ragte der hintere, nur mit dünnem Knorpel überzogene Theil des Gelenkkopfes aus der Pfanne hervor und zeigte einige rauhe, etwas vertiefte, knorpelige Stellen, welche vom Druck der darüber gespannten Muskeln herzurühren schienen. Derjenige Theil des Gelenkhalses, der durch jene Drehung in die Pfanne zu liegen gekommen war, hatte einen Knorpelüberzug. Im übrigen waren sämmtliche Knochen der kranken Extremität, für sich allein genommen, 3 bis 4 Zoll kürzer als die der gesunden."

Auch hier bewies der Sectionsbefund, dass es sich nicht um die anfänglich diagnosticirte Luxatio spontanea im Anschluss an einen im zweiten Lebensjahre beobachteten entzündlichen Process in der Hüftgelenkgegend handelte, sondern um einen dem unsrigen recht ähnlichen Fall von Schenkelhalsverbiegung, höchst wahrscheinlich rhachitischer Natur; mit dem Unterschiede, dass die Verbiegung in unserem Falle nach unten und hinten, im Röser'schen Falle nach unten und vorn statt gefunden hatte.

Der von Zeis an der Hand eines Präparats der Marburger anatomischen Sammlung beschriebene Fall ist ganz gleicher Art.

Es handelt sich um das linke obere Femurende eines noch jugendlichen Subjects. Der Schenkelkopf ist, wie die von Zeis beigegebene Zeichnung lehrt, gleichmässig rund, beträgt aber nicht ganz die Hälfte einer grösseren Kugel, während der natürliche Schenkelkopf zwei Drittheile einer kleineren Kugel ausmacht. Er war nach Angabe des Autors fast überall noch von dem angetrockneten, hie und

da rissig gewordenen Gelenkknorpel bedeckt; die Stelle, welche als Anheftungsstelle für das Ligamentum teres gedient hatte, verhielt sich wie im normalen Zustande. Der etwas vergrösserte Schenkelkopf geht nun nicht wie ein normaler, allmählich, sondern überall plötzlich, an manchen Punkten unter einem rechten, an noch andern Stellen unter einem spitzen Winkel in den Schenkelhals über. Eine auffallende Erscheinung ist der beträchtliche Tiefstand des Caput femoris, welcher so bedeutend ist, dass der höchste Punkt desselben einige Linien tiefer steht als der höchste Punkt des Trochanter. Denken wir eine Axe durch den Schenkelhals gezogen, so trifft diese den Schenkelschaft ziemlich genau unter einem rechten Winkel. Dabei befindet sich der Schenkelkopf nicht centrisch auf dem Schenkelhalse, sondern er ist so stark nach vorn gerichtet, dass man bei der Ansicht von vorn reichlich zwei Drittheile, und bei der Ansicht von hinten kaum einen Drittheil der Gelenkfläche übersieht. Das hat zur Folge, dass der Schenkelhals auf der vordern Seite ausserordentlich kurz erscheint und der Rand des Schenkelkopfes kaum einen halben Zoll (= 1,2 cm) von der Linea intertrochanterica entfernt ist, während man bei der Ansicht von hinten eine viel grössere Fläche des Schenkelhalses übersieht, so dass eine entschiedene Verbiegung nach unten und nach vorn vorliegt. Defecte am Knochen oder Knochenauflagerungen konnte Zeis nirgends nachweisen. An der Durchschnittsfläche fand er das spongiöse Gewebe überall gleichmässig und kräftig entwickelt. Die Grenze zwischen Epiphyse und Apophyse vermochte er am Schenkelkopf noch deutlich wahrzunehmen, nicht mehr am Trochanter major. Hervorheben möchte ich an dem vom Verfasser beigegebenen frontalen Durchschnitt noch ausser der architectonisch schönen, der Umgestaltung der Belastungsverhältnisse genau entsprechenden Knochenstructur, die bedeutende auf Rhachitis hinweisende Erweiterung der Markräume und die merkwürdige Verbiegung der Epiphysenlinie des Kopfes, die, wie bei Müller, eine starke, nach dem Schenkelhals zu concave Linie bildet, indem die Epiphyse der Diaphyse kappenartig aufsitzt.

Es hat also nach der obigen Schilderung und den beigegebenen Abbildungen dem Verfasser offenbar ein ganz ähnliches Präparat vorgelegen, wie es dem Bilde unserer Schenkelhalsverbiegung entspricht, nur dass, wie in dem Fall Röser, neben der Verbiegung nach unten eine gleichzeitige Verbiegung nach vorn bestand.

Die Erklärung für die verminderte Widerstandsfähigkeit des

obern Femurendes gegenüber dem Muskelzug, soweit sie in der Verkrümmung nach vorn zum Ausdruck gelangt, und — wie man ergänzend hinzufügen kann — gegenüber dem Drucke des Körpergewichts, soweit sie sich in der Verbiegung nach unten zu erkennen gibt, sucht Zeis mit Recht in einer vorangegangenen rhachitischen Knochenerweichung.

Beim Durchlesen der einschlägigen Literatur springt die Aehnlichkeit unseres Falles mit jenen früheren Fällen sowohl hinsichtlich des Symptomencomplexes, wie hinsichtlich des pathologisch-anatomischen Befunds in die Augen.

Trotz aller Aehnlichkeit aber, die zwischen den in der Literatur niedergelegten gleichartigen Beobachtungen und unserm Fall besteht, zeichnet letzterer sich doch durch die auffallende Grösse der pathologischen Verkürzung recht merklich vor allen übrigen Fällen aus. Während diese sonst im Mittel nur 2—3 cm betrug, erreicht sie hier die stattliche Höhe von 7 cm. Dazu stimmt der frühzeitige Beginn des Leidens, das bis in die ersten Lebensjahre zurückdatirt, und die lange Dauer desselben, sofern es bis zur Zeit der Operation Erscheinungen machte.

Um das Zustandekommen der Deformität in unserem Falle zu erklären, müssen wir, was wir schon direct aus der Gestaltsveränderung des Resectionspräparats ablesen konnten, ebenso wie in den früheren Fällen, eine ursprünglich pathologische Erweichung des obern Femurendes annehmen, die seine Fähigkeit herabsetzte, einerseits dem Drucke des Körpergewichts, andererseits dem Zuge der am Trochanter angehefteten kräftigen Auswärtsrotatoren auf die Dauer zu widerstehen.

Als letzte Ursache dieser Erweichung hat man nun in den citirten Fällen Rhachitis theils mit guten Gründen vermuthet, theils klar nachgewiesen. Ob in unserem Falle ebenfalls Rhachitis das ätiologische Moment abgegeben hat, ist freilich sehr zweifelhaft, da sich an der wohlgebildeten Patientin weder anamnestisch noch objectiv Zeichen einer überstandenen Rhachitis nachweisen lassen.

Ausser durch Rhachitis können Knochenverbiegungen allerdings noch durch einige andere Knochenkrankheiten zu Stande kommen, durch Osteomalacie, Arthritis deformans und Osteomyelitis.

Von Osteomalacie müssen wir ganz absehen, da es eine nur bei Erwachsenen vorkommende Krankheit ist, die sich allmählich über das ganze Skelett verbreitet. Ebenso gehört Arthritis deformans dem spätern Alter an; sie geht auch immer mit hoch-

gradigen Veränderungen der Gelenktheile selbst einher, so dass sie für unsern Fall ebensowenig in Betracht kommen kann. Bei Osteomyelitis des Oberschenkelknochens sind allerdings wiederholt Verbiegungen im Schenkelhals beobachtet, so von Schede und Stahl[1]) und zuletzt von Oberst[2]). Allein auch diese Krankheitsform würde einen viel schwereren klinischen Verlauf genommen und einen ganz andern anatomischen Befund geliefert haben, als ihn unser Fall bietet.

Es bleibt uns also wohl mangels einer bessern Erklärung nichts anderes übrig, als in Uebereinstimmung mit allen frühern Autoren, namentlich mit Müller, dessen Präparat ja ebensowenig wie das unsrige Spuren rhachitischer Knochenveränderungen aufwies, auch unsere Schenkelhalsverbiegung als einen Folgezustand von Rhachitis zu betrachten, da diese bekanntlich ausheilen kann, ohne dass Störungen im feinern Bau des Knochens zurückbleiben.

Theilen wir nun nach dem Vorgange Rotters die beobachteten rhachitischen Schenkelhalsverbiegungen erstens in solche ein, die als Theilerscheinung der in den ersten Lebensjahren vorkommenden sogen. allgemeinen Rhachitis aufzufassen sind — wie sie uns Lauenstein vorgeführt —, und zweitens in solche, welche als Folge einer auf den Schenkelhals localisierten Spätrhachitis auftreten — wie sie uns Müller und Rotter demonstriren — so wäre unser Fall, bei dem es sich um eine auf den rechten Schenkelhals beschränkte Erkrankung eines sonst gesunden und gut entwickelten Mädchens handelt, zwar insofern der letzten Klasse und im speciellen den vier Müller'schen Fällen anzureihen, als wir es, wenn überhaupt mit Rhachitis, mit einer einseitigen, localisirten Rhachitis zu thun haben. Er würde aber wegen des frühzeitigen Auftretens des Leidens den Müller'schen Schenkelhalsverbiegungen nicht völlig entsprechen, da diese sich erst im Pubertätsalter entwickelten. Jedenfalls hätten wir eine bereits abgelaufene Rhachitis vor uns, die im Gewebe des pathologisch umgestalteten Knochens keine sichtbaren Spuren ihres früheren Bestehens hinterlassen hat[3]).

---

[1]) M. Schede und K. Stahl, Zur Kenntniss der primären infectiösen Knochenmark- und Knochenhautentzündung. — Mittheilungen aus der chirurgischen Abtheilung des Krankenhauses im Friedrichshain 1878.

[2]) Oberst, Ueber Knochenverbiegungen bei acuter Osteomyditis. Münchener med. Wochenschrift 1890, Nr. 13.

[3]) Vielleicht könnte man noch daran denken, ähnlich wie das Zustandekommen der congenitalen Hüftgelenkluxation auch in unserem Falle den Aus-

Noch einige Worte möchten wir schliesslich in Betreff der Therapie unserer Schenkelhalsverbiegungen hinzufügen. Wir sind hier mit Rotter der Ansicht, dass man mit ihr besonders im floriden Anfangsstadium etwas wird erreichen können. Gemäss der hypothetischen Natur der Erkrankung wird die Behandlung zunächst eine allgemein antirhachitische sein müssen; im speciellen wird sie dann durch einen während der Nacht anzuwendenden Extensionsverband die Streckung des Collum anzustreben und durch Massage der Atrophie der Musculatur vorzubeugen haben. Um die erkrankte Extremität auch des Tags vor jedem Druck zu schützen, würde es sich weiter für den Patienten empfehlen, sich beim Herumgehen einer Stützvorrichtung zu bedienen und lieber die gesunde als die kranke Seite mit einer erhöhten Sohle zu versehen. Ist der Process ausgeheilt, so ist im Allgemeinen eine Therapie überflüssig, da die subjectiven Beschwerden verschwinden und nur eine Verkürzung des Beines zurückbleibt, die entweder durch einen hohen Schuh corrigirt werden kann oder durch Beckensenkung ausgeglichen wird. Ist die Verkürzung allerdings zu beträchtlich, so erscheint es durchaus zweckmässig, wie unser Fall lehrt, dieselbe durch Resection des pathologisch veränderten Gelenktheiles auf ein erträgliches Mass zurückzuführen.

Die Schenkelhalsverbiegungen, mit denen wir uns in unsrer Arbeit beschäftigt haben, sind jedenfalls nicht so selten, wie dies nach den wenigen in der Literatur niedergelegten Mittheilungen über dieselben erscheinen könnte. Man hat nur die beobachteten Fälle nicht richtig gedeutet, weil keine anatomische Befunde vorlagen. Jetzt wird das wohl anders werden, und werden diese bisher verkannten Fälle wohl in Zukunft richtig gedeutet werden. Wir würden uns wenigstens freuen, wenn unsere Arbeit eine weitere Anregung zur Sicherstellung der Diagnose derselben geben würde.

---

fall des Epiphysenantheils des Kopfes auf eine Hemmungsbildung bei der ersten Anlage des oberen Femurendes zurückzuführen und die eigenthümliche Umgestaltung des Schenkelhalses als Folge dieser primären Hemmungsbildung anzusprechen. Der Mangel jeder ausreichenden anderen Erklärung, das frühzeitige Auftreten der krankhaften Erscheinungen wie das Fehlen schwerer klinischer Symptome legen diese Auffassung recht nahe, nur dass sich weder aus der Beobachtung gleichartiger Fälle, noch aus Thatsachen der Entwicklungsgeschichte ein genügender Anhalt dafür ergibt.